Aus der Universitäts-Zahnklinik Marburg.
Direktor: Prof. Dr. Hans Fliege.

Der Limbus alveolaris im Röntgenbild bei Zahnstein- und Konkrementansatz und chronischen entzündlichen Prozessen des Paradentiums.

Inaugural-Dissertation

zur

Erlangung des Doktorgrades der Zahnheilkunde

bei der

Hohen Medizinischen Fakultät

der

Philipps-Universität zu Marburg

vorgelegt von

Elsbeth Schönenberg
Zahnärztin aus Steele/Ruhr.

Marburg 1938.

Buchdruckerei Thiele, Gütersloh i. Westf.

Aus der Universitäts-Zahnklinik Marburg.
Direktor: Prof. Dr. Hans Fliege.

Der Limbus alveolaris im Röntgenbild bei Zahnstein- und Konkrementansatz und chronischen entzündlichen Prozessen des Paradentiums.

Inaugural-Dissertation

zur

Erlangung des Doktorgrades der Zahnheilkunde

bei der

Hohen Medizinischen Fakultät

der

Philipps-Universität zu Marburg

vorgelegt von

Elsbeth Schönenberg

Zahnärztin aus Steele/Ruhr.

Marburg 1938.

Buchdruckerei Thiele, Gütersloh i. Westf.

Angenommen von der Medizinischen Fakultät
am 7. Februar 1938.

Gedruckt mit Genehmigung der Fakultät.

Referent: Prof. Dr. F l i e g e.

R. UNIV.
BIBLIOTHEEK
LEIDEN

Vorbemerkung.

Wer den Versuch unternimmt, die Tragweite des Röntgenbildes innerhalb der Frühstadien der Paradentoseerkrankungen festzulegen, die Möglichkeit seiner diagnostischen Auswertung zu fixieren, muß sich, glaube ich, von vornherein über folgendes klar sein: Das Röntgenbild ist seiner Natur nach ein Schattenbild; was es festhält, sind flächige Wiedergaben eines Körpers, die nur die Hartsubstanzen deutlich sichtbar werden lassen; bei den Weichteilen fehlt, sofern sie überhaupt einen Schatten werfen, jegliche Struktur, außerdem werden die labialen und lingualen Alveolenanteile durch die Zähne, die den Strahlen einen größeren Widerstand entgegensetzen, überlagert; zu sehen sind immer nur die interdentalen Septen. Um nun die Zeichnung der Hartsubstanzen in ihrem vollen Umfang auswerten zu können, halte ich es für unumgänglich, sich mit den normalanatomischen und pathologischen makro- und mikroskopischen Bildern des Paradentiums vertraut zu machen, wie auch Balters sagt: „Es ist klar, daß man hier nur bei genauen anatomischen Kenntnissen und der Vertrautheit mit dem Röntgenbilde des normalen Kiefers Veränderungen an den Kiefern erkennen kann und daß nur dann das Bild den Arzt fördert, wenn die klinische Untersuchung völlig erschöpft ist und die Kenntnis der pathologisch histologischen Veränderungen die Veränderung im Röntgenbild deuten läßt.“ (Leitfaden der zahnärztlichen Röntgenkunde. S. 55.)

Man kann also in gewisser Hinsicht das Röntgenbild sowohl mit dem klinischen Befund, als auch mit dem mikroskopischen Bild gleichsetzen, es läßt uns ohne histologische Schnitte Einblick in den feineren Aufbau von Knochen und Zähnen gewinnen, andererseits zeigt es wie das klinische Bild die Tiefe der Taschen und den Zahnstein- und Konkrementansatz. Weil das Röntgenbild also nur aus der Kenntnis der Anatomie und Pathologie der Kiefer verständlich wird, soll im folgenden zunächst an Hand der einschlägigen Literatur, soweit sie mir zugänglich war, ein Überblick über die normale und pathologische Anatomie bzw. Histologie gegeben werden.

Das Paradentium ist nach Weski: Zahnzement, Periodontium, Alveolarknochen und Zahnfleisch, ein Gewebskomplex, der sowohl anatomisch als auch funktionell eine Einheit darstellt. Jede Störung in einer dieser Komponenten muß demnach zu pathologischen Veränderungen in jeder der anderen führen.

Die neben der Karies am weitesten verbreitete Erkrankung des Zahnsystems ist die Paradentose (Weski), von anderen Forschern als „diffuse Alveolaratrophie", „Paradentalpyorrhoe" (Gottlieb, Orban, Weinmann), „Paradentitis" (Häupl, Bauer, Lang), „Alveolarpyorrhoe" (Römer u. a.) usw. benannt. Der Name Paradentose ist heute der, wenigstens in Deutschland, gebräuchlichste; ich kann darum wohl auf eine genaue Übersicht der einzelnen Nomenklaturen verzichten. Als „Marginale Paradentosen" faßt Weski „alle durch Atrophie der Weichteil- und Knochenumgebung des nicht erkrankten Zahnkörpers gekennzeichneten Krankheitszustände" zusammen. (Die chron. marg. Entz. . . . 1921).

Zum Verständnis dieser pathologischen Vorgänge skizziere ich zunächst die klinischen und histologischen normalanatomischen Gegebenheiten.

Gesundes Zahnfleisch bei gesundem Paradentium hat eine blaßrosa Färbung, hebt sich meist deutlich von der übrigen Mundschleimhaut ab und liegt dem unteren Drittel der Zahnkronen straff an als ein etwa 2—3 mm breiter, girlandenartiger Saum; die Interdentalpapillen sollen die Zahnzwischenräume, vom Zahnhals bis zum Kontaktpunkt, vollständig ausfüllen. Dieser Zustand findet sich nach Gottlieb nur bei ausgeglichenen aktiven und passiven Durchbruchsverhältnissen. Das Mundhöhlenepithel steht mit dem Schmelzepithel in fester Verbindung oder wie Weski sagt, das „innere Saumepithel" und der Schmelz sind durch die „Kronenkutikula" miteinander verwachsen.

Gottlieb hat als erster nachgewiesen, daß ursprünglich keine Zahnfleischtasche vorhanden ist.

Orban und Köhler fanden bei ihren Untersuchungen, daß dieser Idealzustand nur sehr selten anzutreffen ist (etwa in 4,2% der Fälle).

Nach Becks fehlt die Tasche nur im Anfang des Zahndurchbruchs, später ist immer eine, wenn auch geringe Einsenkung vorhanden.

Über die Bildung der physiologischen Zahnfleischtasche, die praktisch gleich Null sein soll, bestehen heute noch verschiedene Meinungen.

Gottlieb sagt: das Epithel löst sich kontinuierlich vom Zahn ab; der Boden der Tasche stimmt mit der jeweilig tiefsten Ansatzstelle des Schmelzepithels überein. Noch vor Erreichung der Schmelzzementgrenze setzt eine Epithelwucherung dem Zement entlang ein und zwar in dem Maße, daß die ursprüngliche Länge des am Schmelz anhaftenden Epithels ungefähr die gleiche bleibt. Dieser Zustand erfährt keine Unterbrechung, sodaß man von einem kontinuierlichen passiven Zahndurchbruch reden kann. Je langsamer diese Entwicklung vor sich geht, desto günstiger liegen die Verhältnisse in Bezug auf Funktionstüchtigkeit und Erhaltungsfähigkeit des Zahnes. Daneben besteht noch ein aktiver Zahndurchbruch, der auch nach Eintritt des Zahnes in die Okklusion weiterschreitet und zu ständiger Hebung des Bisses führt, falls die Abrasio nicht parallel geht; allerdings nimmt die aktive Durchbruchsgeschwindigkeit mit zunehmendem Alter ab.

Weski bezeichnet die Zahnfleischtasche als „intraepithelialen Spalt, eine retrokutikular gelegene Epithelfissur"; die Begrenzung des Taschenbodens bildet die Schmelzzementgrenze. Kurz vor dem Zahndurchbruch ist das „Mundhöhlenepithel einerseits mit dem äußeren Schmelzepithel vereinigt und andererseits das äußere Schmelzepithel bis dicht an die Höckerspitze heran fest mit der Ameloblastenkutikula und durch diese mit dem Schmelz verbunden. Tritt nun die Zahnkrone weiter aus dem Zahnfleisch heraus, so muß die Epithelverbindung einreißen." (Vierteljschr. für Zahnhlk. 1922. S. 1). Die gleiche Auffassung wird von Euler vertreten.

Becks Ansicht geht dahin, daß das Schmelzepithel infolge verschiedener Einflüsse langsam auf die Schmelzzementgrenze zu degeneriert, wobei das Mundhöhlenepithel in demselben Maße wuchert, sodaß kein Defekt entsteht. Da aber der normale Zahndurchbruch schneller vonstatten geht als die Schmelzepitheldegeneration, so kommt es, daß, nachdem die Zähne in Okklusion stehen, noch das zervikale Drittel der Kronen von Epithel bedeckt ist, wie auch Gottlieb es angibt. Noch bevor der Taschenboden die Schmelzzementgrenze erreicht, senden die Basalzellen des Schmelzepithels einen Zapfen dem Zement entlang in die Tiefe. Hat der Taschenboden die Schmelzzementgrenze erreicht, so kommt der Prozeß zum Stillstand; jede weitere Wanderung apikalwärts bezeichnet Becks als pathologischen Vorgang.

Häupl, Lang, Groß und Weski nennen die Taschenbildung nach dem vollendeten Zahndurchbruch pathologisch, d. h., nach dem „Zeitpunkt, in dem eine Berührung der Antagonisten bei ge-

schlossenem Kiefer erfolgt.“ (Gottlieb und Orban: Zahnfleischentzündung und Zahnlockerung.)

Der bindegewebige Anteil des Zahnfleisches läßt sich in zwei verschiedene Abschnitte abgrenzen: 1. das locker gebaute subepitheliale, das oberhalb der Schmelzzementgrenze liegt und 2. das in Faserbündeln geordnete „Ligamentum circulare“ (Köllicker), nach Weski „Ligamentum alveolo-dentale“ (weil die Fasern eine „syndesmotische Gelenkverbindung“ darstellen), zwischen Schmelzzementgrenze und Alveolarknochen. Es sind die jeweils oberhalb des Limbus alveolaris inserierenden Sharpeyschen Fasern, die teils in das Zahnfleisch hinauf, teils zum Periost des Alveolarfortsatzes ziehen; ein anderer Teil verläuft vom Zement des einen Zahnes direkt zu dem seines Nachbarn (Häupl). Das Zement des Zahnes ist in seinem Aufbau der Knochenstruktur sehr ähnlich. Es ist wie dieser von Sharpeyschen Fasern durchzogen, die den Zahn mit seiner Alveole verbinden. Diese Faserbündel, die geordnet das Periodontium passieren, wirken nach den Feststellungen von Weski, gleichsam als Aufhängebänder, die den Zahn gegen den Vertikaldruck halten; es sind nicht-elastische, kollagene Fasern. Das Periodontium des noch nicht durchgebrochenen Zahnes zeigt keine besondere Fibrillenanordnung, sie liegen regellos, zum Teil parallel der Zahnachse; erst nach Eintritt des Zahnes in seine Funktion bildet sich der charakteristische Verlauf der Faserbündel aus. (Weski). Zwischen diesen Fibrillen sind Gefäße und Nerven eingelagert und zwar so, daß sie die Funktion der Faserbündel möglichst wenig stören. Die Gefäße bilden seltsame Knäuel, die Wedl mit der Funktion des Zahnes in Verbindung brachte; durch sie wird ein zu plötzlicher Druck auf das Gewebe vermieden, da sie sich auf Druck langsam entleeren und wieder füllen. Weski sieht dagegen die weitmaschigen, bindegewebigen, mit Lymphe gefüllten Scheiden dieser Gefäße als „hydraulische Bremse“ an. Diese einzelnen Lymphhöhlen sind durch ein weitverzweigtes Kanalsystem miteinander verbunden.

Die Struktur des Alveolarknochens entspricht seiner Funktion. Wie Euler dazu anführt, besteht die dem Zahn zugewandte Alveolarwand anfangs aus Faserknochen, der bald in Schalenknochen umgewandelt wird. In den Interdentalsepten geht diese kompakte Innenwandung in die Spongiosa über; an Stellen, wo sie gut ausgebildet ist, münden ihre Markräume direkt in das Periodontium. Durch diese Lücken finden größere Gefäße Eingang in die Wurzelhaut. Da die Zähne eine, durch gegenseitiges Abschleifen der Kontaktpunkte bedingte, Mesialwanderung zeigen, ist der Schalenknochen medial dichter als distal.

Durch seine exponierte Stellung ist das Paradentium vielfachen Insulten ausgesetzt. Das Zahnfleisch bildet, wie Häupl hervor-

hebt, von vornherein einen locus minoris resistentiae, denn es besteht nur eine verhältnismäßig lockere Verbindung zwischen Schmelz und Epithel der Gingiva, es ist die einzige Stelle des Körpers, wo Epithel direkt an Hartgewebe grenzt. Dazu kommt die mechanische Beanspruchung des Kauapparates, die große Bakterienflora der Mundhöhle, unter Umständen schlechte Kontaktpunkte, Stellungsanomalien, falsche prothetische Maßnahmen, Beläge und Zahnstein. Die Ursachen für eine Entzündung der Gingiva sind also bakterieller, chemischer und mechanischer Art.

Schon der gewöhnliche Kauprozeß setzt feinste Verletzungen an der Gingiva. Nach Römers Ansicht wird keine weitere Veränderung des Paradentiums stattfinden, solange der Gewebswiderstand normal ist, ist dagegen die Abwehrkraft des Körpers geschwächt, so kommt es an diesen Stellen zur Infektion und als Folge davon zur Paradentose, selbst in gepflegten Mundhöhlen ohne Zahnsteinansatz.

Am häufigsten ist wohl der Zahnstein als auslösendes Moment einer Gingivitis anzusehen. Nach Römer entsteht bei normalem Gewebswiderstand trotz großer Zahnsteinmassen höchstens eine Gingivitis marginalis, nicht aber eine Paradentose, selbst wenn dabei die Wurzeloberfläche freigelegt wird, wie das bei älteren Leuten häufig der Fall ist und dann als Atrophia senilis kein eigentlich pathologisches Geschehen mehr darstellt; Römer bezeichnet darum die Paradentose als eine „Konstitutionskrankheit, es handelt sich bei den Patienten um eine Prädisposition, eine Dyskrasie, die mit Störungen in den feinsten, innerlichsten biologischen Prozessen des ganzen Stoffwechselmenschen zusammenhängt", zu der als auslösendes Moment die Entzündung des Zahnfleisches hinzutreten muß.

Zahnstein und Konkremente setzen sich aus etwa 25% organischen Bestandteilen: abgeschilferte Epithelien, Speisereste, Bakterien, im übrigen aus anorganischen Niederschlägen zusammen: zum größten Teil kohlensaurer Kalk und phosphorsaures Kalzium, dazu etwas Eisensulfat und Siliziumdioxyd (Peschtrich).

Nach Vergue verhalten sich die Teile folgendermaßen zueinander:

organische Substanz	24,69%
$CaCO_3$	8,12 — 8,48%
Ca_3PO_4	63,88—62,56%
SiO_2	0,21%
$FePO_4$	0,82 — 2,72%

Es lassen sich verschiedene Farb- und Härtegrade der Kalkablagerungen feststellen, über deren Ursprung keine einheitliche Meinung besteht. Einige Autoren betrachten den Speichel als Ur-

sache, andere das Blutserum. Neumann und Baul machen den Speichel allein für die Ablagerungen verantwortlich. Hruska behauptet: „Serumstein gibt es keinen, sondern dieser wird immer durch den Speichel deponiert und seine Ablagerung erfolgt in schon vorhandenen Zahnfleischtaschen. Der Taschenboden ist immer frei von Zahnstein.“ (Zahnärztl. Rundschau 1934 H. 33 S. 1321). Back führt die Zahnsteinbildung auf eine bestehende Alkalose zurück, und zwar wird dabei Kalzium im Munde durch den Speichel ausgeschieden und führt zur Ablagerung des weichen, gelblichen Zahnsteins. Werden die zahnsteinbildenden Stoffe nicht von außen angelagert, sondern sezerniert, so geschieht das unterhalb des Zahnfleischsaumes und führt zur Bildung eines braunen bis schwarzen Serumsteines. Preiswerk sieht die Inkrustationen als aus Serum und Speichel entstanden an. Leisegang beobachtete, daß es nur in geschwächtem, zellarmem Gewebe, wo die CO_2-Bildung gestört ist, zu Kalkniederschlägen kommen kann.

Brammer gebraucht die Bezeichnung „Zahnstein“ und „Konkrement“ im Sinne Arkövys, der unter ersterem die aus dem Speichel stammenden weichen, supragingivalen Kalkabsonderungen versteht und die harten, dunklen Ausscheidungen an der Wurzeloberfläche als Konkrement bezeichnet. Die genauen Unterschiede hat Brammer in seiner Arbeit „Histologische Untersuchungen über Konkrementbildungen insonderheit bei sogenannter Alveolarpyorrhoe“ fixiert: „Der Zahnstein wird in größerer Masse um den supragingivalen Teil der Zahnkronen herum in glatter, gelblich gefärbter Schicht sedimentartig abgelagert und zwar besonders in der Nähe der Ausführungsgänge von Speicheldrüsen. Die als Konkremente bezeichneten Gebilde sind dagegen in geringerer Menge auftretende, schüppchenförmige, vielfach zerklüftete, grau, schwarzgrün bis schwarz verfärbte, im Gegensatz zum Zahnstein meistens sehr harte Auflagerungen der Wurzel. Sodann unterscheiden beide Arten sich nach der Art ihres Vorkommens: der Zahnstein kann sich auch auf die Krone erstrecken, während Konkremente an jenen Gegenden der Zähne zu finden sind, die ehemals von Zahnfleisch bedeckt waren. Endlich scheint das Auftreten der Konkremente gebunden zu sein an einen vorhandenen oder abgelaufenen Entzündungsprozeß des Zahnfleisches: er ist offenbar unabhängig von der Nähe eines Drüsenausführungsganges.“ (S. 178).

Nach Naeslund bildet sich der Zahnstein folgendermaßen: die Zähne werden von einem dichten Aktinomyces- und Leptotrixrasen überwuchert, der während seines Wachstums verkalkt wird. Das Wachstum dieser Bakterienstämme führt eine Verminderung der H-Ionenkonzentration herbei, die eine Ausfällung des im Speichel enthaltenen Kalks zur Folge hat. Die Bakterienwucherung und -ver-

kalkung führt weiterhin zu einer Reizung der Gingiva, die entzündliches Exsudat ausscheidet, welches, da es Kalk enthält, auch seinerseits bei Anwesenheit von Mikroorganismen zur Konkrementbildung beiträgt.

Schon die weichen Beläge, bestehend aus Speiseresten, abgestoßenen Epithelzellen und Bakterien, üben einen Reiz auf das Zahnfleisch aus, und können bei längerem Bestehen eine Gingivitis marginalis auslösen; die gleichen Erscheinungen werden meist auch durch einen geringen Zahnsteinansatz hervorgerufen. Das Zahnfleisch zeigt einen hochroten, bei Berührung leicht blutenden Saum. Später breitet sich der Entzündungsprozeß über das Zahnfleisch hinaus auf die übrige Schleimhaut des Alveolarfortsatzes aus; die befallenen Partien sind blau-rot verfärbt, schwammig aufgelockert, die Interdentalpapillen tropfenförmig verdickt: es entsteht das Bild einer Gingivitis calculosa. Die Konkremente schimmern blauschwarz unter dem Zahnfleischrand hervor und geben so leicht den Anlaß zur Verwechselung der Gingivitis calculosa mit dem Halosaturninus einer chronischen Bleivergiftung. Die subjektiven Beschwerden der Patienten sind auffallend gering, außer der häufigen Blutung wird der Krankheitszustand meist gar nicht als solcher empfunden. Nach einer gründlichen Zahnreinigung pflegen die Erscheinungen in kurzer Zeit abzuklingen.

Der Zahnstein wird allgemein als häufigste Ursache für eine Zahnfleischentzündung angesehen, Römer, Rigg, Younger, Baedecker und Pritschard machen ihn dafür verantwortlich. Ebenso Jaccard: „Revenons à notre gingivite; la cause la plus fréquente en est l'irritation locale des tissues, irritation provoqué soit par les débris d'aliments, ou encore par le tartre, c'est-à-dire par le dépôt de sels calcaires au collet des dents, le plus souvent à l'émergence des cannaux salivaires." (Gencives saignantes . . . Schw. Monatsschr. f. Zahnhlk. 1934. S. 824).

Die Konkremente dagegen sind, wie Brammer eindeutig nachgewiesen hat, sekundärer Natur, Produkte einer chronischen Entzündung des marginalen Zahnfleischrandes, die wohl der Heilung einer Paradentose entgegenstehen, sie aber nicht primär verursachen. Sie gehen nicht aus dem Speichel hervor, wie vielfach angenommen wird, sondern aus dem Exsudat der Granulationen in der Taschentiefe und sind als Verkalkungen der Detritusmassen anzusehen, die sich aus nekrotischem Gewebe, Leukozyten und Bakterienhaufen zusammensetzen. (Brammer).

Neben der Entzündung verursachenden Wirkung übt der Zahnstein auch einen mechanischen Reiz auf das Zahnfleisch aus: er drängt es zurück. Römer führt darauf den allmählichen Schwund des „Ligamentum circulare" zurück, mit dessen Verletzung den

Bakterien der Zutritt zum Periodontium freigegeben ist. Die Zerstörung des marginalen Faserringes kann nach Römer aber auch durch jede andere Gingivitis, die zur Auflockerung des Zahnfleisches führt, hervorgerufen werden.

Durch diese schädigenden Einflüsse des Zahnsteins wird also ein chronischer Reiz auf das Zahnfleisch ausgeübt, es kommt zu Verletzungen der Epithelschicht und wegen des auch weiterhin fortdauernden Reizes zu Ulcerationen, die keine Neigung zur Ausheilung zeigen. Das entzündliche Exsudat wird inkrustiert und übt als Konkrement einen dauernden Einfluß auf das Tieferwerden der ursprünglich minimalen Zahnfleischtasche aus. Einige Autoren sprechen allerdings den Konkrementen diese Bedeutung für die Apikalwärtsverlegung des Taschenbodens ab, so Hruska: „Der Taschenboden ist immer frei von Zahnstein." (Zahnärztl. Rundschau 1934 S. 1321), wie auch Naeslund und Fleischmann, die in ihren histologischen Schnitten keinen Zahnstein am Taschengrunde vorfanden. Brammer wendet dagegen ein, daß häufig Trugschlüsse gezogen werden, weil die Ablagerungen bei der Entkalkung leicht zerfallen und außerdem an der Grenze zwischen zwei verschiedenen Gewebsteilen mit ungleichem Kalkgehalt meist Schrumpfung auftritt, sodaß das Konkrement nie mit dem Granulationsgewebe des Taschengrundes in Verbindung gestanden zu haben scheint. In gleichem Sinne sprechen sich Gottlieb und Orban und auch Peschtrich in seiner Dissertation aus.

In manchen Fällen, bei denen klinisch die Entzündung fehlt, macht nach Häupl die Zahnfleischtasche auf die bestehende Entzündung aufmerksam; auch die Verlängerung der klinischen Krone weist auf eine, wenn auch sehr langsam verlaufende Gingivitis hin. Die Taschentiefe ist nicht von dem Grade der Entzündung abhängig, es gibt sehr tiefe Taschen mit geringen Entzündungserscheinungen, und es kann andererseits bei weitgehender Entzündung eine auffallend seichte Zahnfleischtasche vorhanden sein. In den meisten Fällen jedoch zeigt eine mehrere Millimeter tiefe Tasche erhebliche Veränderungen ihrer Wandung.

Das histologische Bild des entzündeten Zahnfleisches zeigt eine Infiltration des Bindegewebes, die über das Periodontium hinaus bis in die Markräume der Septen hineinreichen kann; an Stellen mit straffen Bindegewebszügen ist sie geringer, daher ist sie meist tiefer in den Spongiosaräumen zu finden als im Periodontium. (Gottlieb und Orban).

Bauchwitz beobachtete, „daß das Periodont, vom Zahnhals beginnend, von kleinzelliger Infiltration befallen wird. Die Epithelzapfen verlängern sich, wuchern, wachsen in das Bindegewebe und das neugebildete Granulationsgewebe hinein und drängen die Wur-

zelhaut von der Zahnwurzel ab. Auf diese Weise entsteht ein Blindsack, in dem sich Detritus, Zahn- oder Serumstein und Pilzrasen ablagert. Dieser Blindsack erweitert sich dauernd nach der Tiefe zu, in demselben Maße, in dem die Epithelwucherung und die Granulierung des Bindegewebes fortschreitet." (Zahnärztl. Rundschau 1932 S. 1230). „Der andauernde Reiz, den der Zahnstein auf das Ligamentum ausübt, führt eine Hyperplasie des Bindegewebes herbei. Diese Bindegewebswucherung aktiviert gewissermaßen die für die Reize äußerst sensiblen Epithelien des Zahnfleisches, sowie die im normalen Periodont als kleine Epithelnester verstreut liegenden Reste der embryonalen Epitheischeide des Zahnkeimes und bringt diese Elemente zur Wucherung. Gleichzeitig veranlaßt die Reizwirkung des Zahnsteins, sowie die sich an dieser geschädigten Stelle ansammelnden Bakterien ein massenhaftes Auswandern von Leukocyten aus den Blutgefäßen und ein Ansammeln derselben in der Nähe der Läsion. Die wuchernden Bindegewebszellen bilden kein zusammenhängendes Gewebe, sondern mischen sich den Leukocyten und Lymphocyten bei, während die bindegewebige Grundsubstanz an dieser Stelle zerstört wird und unter Einschmelzung in Eiter übergeht. Aus diesem Eiter sollen sich nach Arkövy und anderen Kalksalze niederschlagen, die die Zahnwurzel als Eiter- oder Serumstein bedecken und einen neuen beständigen Reiz auf das erkrankte Periodont ausüben." (ebd. S. 1230).

Eine längere Zeit bestehende Gingivitis muß bei dem engen Zusammenhang der einzelnen Teile des Paradentiums zu Schädigungen des Alveolarknochens führen, insbesondere auch deshalb, weil die die Gingiva versorgenden Gefäße aus der Tiefe der Alveole stammen und durch diese der entzündliche Prozeß auf den Knochen weitergeleitet wird. Die Hyperämie und der damit verbundene Anstieg des Blut- und Gewebsdruckes steigern die Abbauvorgänge im Knochen. Durch Gefäßwandzellen und Osteoklasten werden die Kalksalze gelöst und die organischen Substanzen durch Fermente vernichtet.

Aufschluß über die Abbauvorgänge am Knochen gibt die von Kölliker und Pommer aufgestellte Osteoklastenlehre: wenn durch Zirkulationsstörungen und Gewebsbildungen der Blutdruck steigt, dann beginnen die an der Knochenoberfläche liegenden mesodermalen Zellen, die infolge des erhöhten Turgors an seine Oberfläche angepreßt werden, den Knochen anzunagen unter Kohlensäure- und Fermentbildung. Die vom Zahnfleisch aus fortgeleitete Hyperämie kann in den Haversschen und Volkmannschen Kanälen des Knochens zu einer Abklemmung der ableitenden Venen führen, wodurch wiederum eine Stauungshyperämie bedingt wird. Daran schließt sich auch ein gesteigerter Flüssigkeitsaustritt ins Gewebe

an, in diesem Fall in die Knochenmarkszellen, die daran zugrunde gehen, während das Mesenchym Bindegewebe bildet. Diese Veränderungen bedingen die für die Osteoklase notwendigen Drucksteigerungen, die sich zuerst im Bereiche des marginalen Knochenrandes auswirkt. (Häupl).

Auch Lang ist der Ansicht, daß sowohl bei dem atrophischen Knochenschwund, bei dem der durch lakunäre Resorption bedingte Verlust an Knochensubstanz nur teilweise wieder ersetzt wird, als auch bei der rarefizierenden Ostitis mit hochgradiger Lakunenbildung, es sich um osteoklastische Vorgänge handelt, das einemal durch kleine, spindelige, einkernige Elemente hervorgerufen, das anderemal durch polynukleäre Riesenzellen.

Ebenso wie Lang betont Weski, daß ihm „stets nur lakunäre Resorption begegnet sei". (Weski: Die chron. marg. Entzdg. Vierteljsch. für Zahnhlk. 1921. S. 47.)

Fleischmann und Gottlieb bezeichnen den Knochenschwund bei der Paradentose als Osteolyse, daneben aber auch als durch Osteoklase bedingt. Sie sehen in der Atrophie des Knochens „das ursächliche und primäre Moment der Alveolarpyorrhoe". (Oesterr. Zeitschr. für Stom. 1920 S. 57).

Römer gibt an: „daß bei der Alveolarpyorrhoe eine eigentümliche, besondere Art von lokaler Osteomalacie oder Halisteresis einsetzt, wobei die Knochenbälkchen des Alveolarfortsatzes ihrer Kalksalze beraubt und in bindegewebige Stränge umgewandelt werden." (Vierteljschr. für Zahnhlk. 1923 S. 489).

Die bei der experimentellen Ostitis fibrosa auftretenden Erscheinungen am Kieferknochen und Paradentium sollen nach Becks den Vorgängen bei der menschlichen Paradentose gleichen. Er zieht daraus den Schluß, daß auch die Entstehungsursachen ähnlich sein müssen, daß bei unzureichender Kalk- und Vitaminzufuhr die Stoffwechselvorgänge derartig gestört werden, daß eine Ostitis fibrosa generalisata entsteht, die sich am stark belasteten Paradentium zuerst auswirkt. Askanazy, Archinard und Held sind zu gleichen Ergebnissen gelangt.

Siegmund und Steinhardt dagegen vertreten die Ansicht, daß „der Knochenabbau am Alveolarfortsatz, wie er in Fällen menschlicher Ostitis fibrosa sowohl bei der Recklinghausenschen, als auch bei der Pagetschen Form sich abspielt, wesentlich verschieden ist von den Abbauvorgängen am Alveolarfortsatz bei der echten Paradentose der Menschen." (Paradentium 1934. S. 133). Der grundlegende Unterschied besteht darin, daß bei der Paradentose der Knochenabbau oder -Umbau von der paradentalen Seite ausgeht, bei den beiden anderen Erkrankungen aber vom Knochenmark. Dagegen spielt die Azidose eine erhebliche Rolle, die „bei entzündli-

chen Prozessen örtlich in Erscheinung treten kann, oder eine allgemeine Stoffwechselstörung bedeutet." (ebd. S. 140).

Besteht die Alveole aus einer einzigen Knochenspange, wie die labialen Anteile der Ober- und Unterkieferfrontzähne, so schwindet der Knochen in seiner ganzen Dicke, andernfalls kommt es bei Befallensein nur eines Zahnes zur „Zahn-Knochen-Tasche". (Gottlieb und Orban).

Weski hat die Begriffe „Horizontal-" und „Vertikalatrophie" für die zwei Arten des Knochenabbaus bei der Paradentose eingeführt. Dabei versteht er unter „Horizontalatrophie einen Schwund des Knochens, der parallel zu dem normalen Ansatz des Alveolarknochens an den Zahnkörper nach der Tiefe zu erfolgt." (Vierteljschr. für Zahnhlk. 1921 S. 8). „Die Art der Knochenatrophie, welche vom Alveolarrande aus parallel zum Zahn vertikal in die Tiefe des Alveolarfortsatzes sich ausbreitet, nenne ich Vertikalatrophie." (ebd.) „In den Interdentalsepten engstehender Zähne, an den Labialflächen, überhaupt dort, wo die Zähne nur von einer dünnen Corticalis bedeckt sind, erfolgt der Knochenschwund im Sinne der Horizontalatrophie. Wo aber eine derbere retroalveoläre Spongiosa sich befindet, wie im Oberkiefer palatinal, im Unterkiefer lingual oder bei Angrenzung des betreffenden Zahnes gegen eine reorganisierte Zahnlücke, erfolgt der Knochenschwund unter dem Bilde der Vertikalatrophie." (ebd. S. 9).

Nach Ansicht der meisten Forscher werden durch den Abbau des Alveolarknochens die Faserbündel des Periodonts zerstört und damit eine Verbreiterung des Periodontalspaltes hervorgerufen; es tritt klinisch das Zeichen der Zahnlockerung in Erscheinung. Die Fibrillen, so faßt Weski diese Meinungen zusammen: „geben dem Zahn so lange seine Kaufestigkeit, als ihre Masse, gebunden an die Höhe der Alveole und ihre Länge, ausgedrückt durch die Breite des periodontalen Raumes, den Kaudrücken angepaßt sind, d. h. die Elastizität jener, diesen einen genügenden Widerstand entgegenzusetzen vermag." (Schweizer Monatsschr. für Zahnhlk. 1930. S. 710). Das Granulationsgewebe, das an die Stelle des eingeschmolzenen Knochens und des vernichteten Bandapparates getreten ist, vermag dem Zahn nicht die genügende Festigkeit und Widerstandskraft gegen den Kaudruck zu geben. Weski wendet dagegen ein, „daß untere Frontzähne, die nur noch wenig im Knochen stecken, volle Kaufestigkeit zeigen" und sagt deshalb, „daß die Festigkeit des Zahnes abhängt von der Erhaltung der Alveolencorticalis; wird diese durch osteoklastische Vorgänge zerstört, entsteht eine Corticalis cribrosa, so wird der geschlossene Zustand der alveolären Knochenhöhle aufgehoben, die interfaszikuläre Lymphflüssigkeit nicht mehr

in den Alveolenraum eingepreßt, die hydraulische Bremse gestört: der Zahn hat seine normale Kaufestigkeit verloren, er ist, klinisch gesprochen, locker geworden. Ebenso kann eine entzündliche Infiltration, Auflockerung und Auflösung der gleichsam als Gelenkkapsel die Alveolenräume koronarwärts abschließenden Periostfasern zu beschleunigtem Austritt der Gelenklymphe führen und somit die normale Funktion der intraalveolären Bremse aufheben." (ebd. S. 710). Die Wedlschen Gefäßknäuel, die nach W e s k i bei der „Corticalis cribrosa" gehäuft auftreten, sollen dann noch für gewisse Zeit die Funktion der Lymphe ersetzen.

Neben diesen Abbauvorgängen an den Hart- und Weichteilen des Paradentiums finden wir manchmal auch die zum Bilde einer Entzündung gehörenden Gewebsproliferationen an Knochen und Zement, wie auch am paradentalen Weichgewebe (B a u e r).

Der Zementwucherung wird eine bedeutende Rolle zugemessen. Sie nimmt nach H ä u p l in Richtung der Wurzelspitze zu, wie auch der Grad der Einwirkung der Erschütterungen, die den Zahn bei seiner Belastung treffen, zur Wurzelspitze hin stärker wird. Dabei findet man manchmal gleichzeitig Abbauerscheinungen am gegenüberliegenden Knochen. G o t t l i e b und O r b a n vergleichen den Zementanbau mit dem Ersatzdentin der Pulpa: „Das, was das sekundäre Dentin zum Schutze der Pulpa bei der Zahnkaries bedeutet, das bedeutet die Zementhyperplasie bei der Alveolaratrophie." (Zahnfleischentzündungen und Zahnlockerungen). Die beiden Autoren führen die Epitheltiefenwucherung der Zahnfleischtasche auf eine Vitalitätsverminderung des Zements zurück.

Die klinischen Symptome einer auf entzündlicher Basis entstandenen Paradentose sind also: Beläge, Zahnstein, Gingivitis, Konkremente, Taschenvertiefung, zum Teil mit eitrigem Exsudat und mehr oder minder hochgradiger Lockerung der Zähne. Mit diesen klinischen Symptomen allein kann man sich zwar ein ungefähres Bild von der Schwere des einzelnen Falles machen, genauen Aufschluß darüber erteilt erst das Röntgenbild. Andererseits darf man das Röntgenbild nur zusammen mit dem klinischen Befund auswerten. „L'examen radiographique n'a rien d'absolu et il n'a de valeur s'il ait accompagné de données anatomocliniques." (Held, Schweizer Mtsschr. f. Zahnhlk. 1935, S. 1091.)

W e s k i bezeichnet das Röntgenbild als „tertium comparationis, das sich auf der einen Seite mit dem klinischen Befund, auf der anderen Seite mit dem mikroskopischen Bilde identifizieren läßt." (Deutsche Mtsschr. f. Zhk. 1914, S. 562).

Was zeigt nun das Röntgenbild von den vorher beschriebenen anatomischen und pathologischen Einzelheiten?

Die Weichteile sind wegen ihrer großen Strahlendurchlässigkeit höchstens im Negativ schwach angedeutet, in den Abzügen gar nicht mehr sichtbar.

Das Periodontium zieht in einer feinen Linie zwischen Zahnwurzel und Interdentalseptum. Nach P a r m a ist es marginal am breitesten, wird zur Wurzelmitte hin immer schmaler und nimmt dann wieder etwas an Breite zu. Es ist nicht immer vollkommen sichtbar, meistens aber marginal besser als apikal, was P a r m a auf die Streustrahlenwirkung zurückführt.

An den Interdentalsepten lassen sich die dichte Corticalis und die Spongiosa unterscheiden. Die Corticalis schließt die Spongiosa als feine röntgenundurchlässige Linie gegen den Periodentalraum ab und setzt sich auf die Alveolarkuppe und die Zwischenwurzelsepten fort; aber nur bei breiten Interdentalsepten ist sie nach L o o s und G a b r i e l deutlich am Limbus alv. sichtbar. P a r m a beschreibt den normalen Limbus folgendermaßen: „Die röntgenologischen Zeichen . . . sind . . . 1. Eine deutliche Spongiosazeichnung; falls aber der schmale Limbus überbelichtet wird, ist die Spongiosazeichnung nicht deutlich und imitiert eine pathologische Resorption. 2. Der Limbusrand wird durch einen scharfen und geraden Kompakta-Strich gebildet, welcher in die Lamina dura der Alveole übergeht. Oft, insbesondere bei oberen Zähnen, ist diese Kompaktabegrenzung des Limbus unkenntlich. Das hängt von der Projektion, der Überbelichtung des dünnen Limbus und endlich von der Breite der interdentalen Septen ab. In allen Fällen aber ist der Limbus alveolaris, soweit er sichtbar ist, gerade und weist ein kontinuierliches Niveau mit den Limben der übrigen Interdentalsepten auf. Nur hinter dem oberen Achtzahn pflegt der Limbus normalerweise etwas uneben zu sein.“ (Parma: Zahnärztl. Röntgendiagnostik.). L o o s und G a b r i e l fanden diese corticale Lamelle in manchen Fällen derartig verdickt, daß man auf eine sklerotische Verbreiterung schließen könne, allerdings sei es fraglich, in wie weit man diesem Bilde pathologische Bedeutung zumessen könne. Nach A d l e r kleidet die Corticalis die Alveole vollständig aus und ist medial dichter als distal, am Zahnhals breiter als am Apex, dem Periodont entsprechend.

Die Spongiosa der Interdentalsepten weist keine einheitliche Form auf. Nach P a r m a sind die Markräume an dieser Stelle meist länglich, im Corpus mandibulae rundlich. Die Knochenbälkchen liegen, wie A d l e r beschreibt, in den Septen ungefähr horizontal, nach dem Apex zu werden sie bogenförmig mit der Konvexität zum Limbus, dieses Bild sei besonders deutlich an weitmaschiger Spongiosa zu erkennen, während die engmaschige fast strukturlos erscheine. Bei jugendlichen Individuen finde man in normalen Fällen eine mehr enge Spongiosa — nur im Prämolaren- und Molarenbereich des

Unterkiefers seien die Maschen weiter — und einen scharfen corticalen Randabschluß; im späteren Alter trete eine Vergrößerung der Markräume auf; manchmal fehle auch die scharf gezeichnete Septenbegrenzung ohne den Eintritt pathologischer Vorgänge, ebenso wie der Limbus alveolaris im Alter zu sinken pflegt, während er bei Jugendlichen etwa in Höhe der Schmelzzementgrenze liegen soll.

Die auf manchen Röntgenaufnahmen sichtbaren feinen in den Interdentalpapillen parallel den Zahnwurzeln oder unter den Prämolaren und Molaren sichtbaren Kanäle, die durch zarte Kompaktastriche begrenzt werden, sind nach Parma und Praeger als größere Blutgefäße anzusprechen.

Zahnstein und Konkremente führen zu unregelmäßigen, gezackten Verdickungen des Zahnes und der Wurzel von verschiedener Röntgendichte: während der weiche supragingivale Zahnstein in manchen Fällen gar keinen oder einen nur im Negativ schwach angedeuteten Schatten ergibt, erscheint das Konkrement meistens in der Dichte des Knochens.

Die Weski'sche Horizontal- und Vertikalatrophie läßt sich im Röntgenbild besonders deutlich beobachten. Bei der horizontalen Atrophie erscheint der Alveolarrand als Ganzes gesunken, die Grenze bleibt glatt und scharf. Bei breiten Septen steht der dem Zahn anliegende corticale Rand oft höher als die Mitte, in Form einer flachen Mulde. Die Vertikalatrophie beginnt mit kleinsten Resorptionen am Kompaktaanteil des Limbus alveolaris. Gleichzeitig fand Sedgenidse häufig eine beginnende Osteoporose, wie sie der senile Kiefer zeigt, und zwar treten solche Veränderungen am frühesten in Bereich der unteren Frontzähne in Erscheinung, wohl wegen der dort am stärksten auftretenden Zahnsteinmassen und der dünnen Alveolenwände. Sedgenidse machte die Beobachtung, daß die ersten Knochenveränderungen im Röntgenbild gleichzeitig auftreten mit den im histologischen Präparat zu findenden Früherscheinungen. Ziehe man in diesem Stadium das klinische Bild zum Vergleich heran, so finde man hier alle Formen der Entzündung, von der einfachen Gingivitis marginalis bis zur Aufquellung und Rötung des ganzen Zahnfleisches, mit tropfenförmiger Verdickung der Interdentalpapillen und ulzerösen, eiterabsondernden Prozessen. Die klinischen Erscheinungen allein könnten also leicht zu Fehldiagnosen führen. Häufig kämen Fälle vor, in denen die im Ober- und Unterkiefer sich abspielenden Vorgänge nicht gleichartig verliefen; während in einem Kieferteil schon eine Paradentose klinisch nicht zu übersehen ist, findet man in anderen Gebieten nur röntgenologisch sichtbare Veränderungen.

Mit diesen ersten Anzeichen einer Alveoleneinschmelzung geht häufig schon eine Verbreiterung des Periodontalspaltes parallel, die

in günstigen Fällen durch Zementanbau ausgeglichen wird. Diese Zementhyperplasie ist nach Feiler im histologischen, wie im Röntgenbild als wellenförmige Begrenzung der Wurzel sichtbar. Man kann also diese schlangenlinig begrenzten Zähne als im Gottliebschen Sinne reaktionsfähig betrachten. Im weiteren Verlauf der Krankheit wird die Strukturbezeichnung der Spongiosa und Kompakta unscharf, zerklüftet und löst sich allmählich ganz auf, und zwar bei der Vertikalatrophie immer approximal beginnend und schließlich zu den von Weski angegebenen Knochentaschen führend. Diese Taschen können auch, wie Praeger angibt, auf einen paradentalen Abszeß hinweisen. Rein bukkal oder lingual gelegene Abszesse sind im Röntgenbild gar nicht, oder nicht in ihrer ganzen Ausdehnung sichtbar.

Ich habe im vorigen eine allgemeine Zusammenstellung der röntgenologisch sichtbaren Einzelheiten des normalen wie des paradentotisch veränderten Paradentiums gegeben, so wie ich sie auch in den Ausführungen der mir zugänglichen Autoren vorfand und will im folgenden über die von mir untersuchten Fälle berichten. Mit zwei Ausnahmen, einem Kranken mit hochgradiger Paradentose und einem Medizinstudenten, der die Klinik einer Zahnreinigung wegen aufsuchte, kamen die Patienten nicht wegen Zahnfleischentzündung und Zahnlockerung zur Behandlung. Die meisten von ihnen waren sich ihrer Gingivitis gar nicht bewußt, da sie ihnen bisher nie Beschwerden verursacht hatte.

1. Fall.

Fräulein E. S. Alter: *22* Jahre.

Klinischer Befund: Die Patientin ist mittelgroß und in gutem Ernährungszustand. Die Inspektion der Mundhöhle ergibt im Ober- und Unterkiefer eine geschlossene Zahnreihe, im rechten Oberkiefer befindet sich ein im Durchbruch begriffener, verlagerter Eckzahn. $\underline{6}|$ und $\overline{7}|$ tragen kleine Füllungen, die übrigen Zähne sind gesund, die Artikulation ist normal. Das Zahnfleisch, das sich deutlich von der übrigen gut durchbluteten Mundschleimhaut abhebt, legt sich als schmaler, blaßrosa Saum girlandenartig den klinischen Kronen an, die Schmelzzementgrenze ist noch nicht erreicht. Meßbare Zahnfleischtaschen sind nicht vorhanden. Die Interdentalpapillen füllen die Approximalräume vollständig aus.

Zahnschema:

	f		g			i.D.											f	
R	8	7	6	5	4	3	2	1	|	1	2	3	4	5	6	7	8	L
	8	7	6	5	4	3	2	1	|	1	2	3	4	5	6	7	8	
	f		g														f	

Zeichenerklärung: f = fehlt, g = gefüllt, i.D. = im Durchbruch.

Röntgenbefund: Die Negative zeigen einen schwachen Weichteilschatten, der etwa ein Drittel der anatomischen Zahnkronen bedeckt. Etwa 3 mm unterhalb des Zahnfleischrandes, ungefähr in Höhe der Schmelzzementgrenze, verläuft von Zahn zu Zahn in einer ebenen Linie der Limbus alveolaris mit einer gut ausgebildeten, scharf gezeichneten Corticalisabgrenzung, die approximal in die ebenfalls deutlich sichtbare Alveolenkompakta übergeht. Nur in der Gegend der zweiten und dritten Molaren ist der Limbus nicht gut erkennbar wegen der Überlagerung durch die dichte Struktur der Linea obliqua und der Linea mylehoidea. Die Spongiosamaschen sind am marginalen Rand sehr klein und vergrößern sich nach den Wurzelspitzen zu. Die Markräume zeigen eine runde bis querliegend ovale Form. Die Knochenbälkchen verlaufen wagerecht — was besonders gut zwischen 1|1 zu beobachten ist, da der Knochen an dieser Stelle die geringste Dichte aufweist — oder in schwachen, nach unten geöffneten Bogen wie zwischen 7 6|6 7. An den übrigen Septen ist die Struktur wegen der Kleinheit und Menge der einzelnen Markräume nicht so deutlich erkennbar. Die Periodontalspalten sind an fast allen Zähnen gut sichtbar, besonders am Alveolarrand, wo sie am breitesten erscheinen und am Apex, während sie in der Wurzelmitte sehr eng werden oder ganz verschwinden. 1|1 zeigen leichte Hyperzementosen.

2. Fall:

Frau E. M. Alter: 24 Jahre.

Anamnese: o. B.

Klinischer Befund: Die Patientin ist eine kleine, blasse Frau in gutem Ernährungszustand. Die Mundschleimhaut ist gut durchblutet. Im Ober- und Unterkiefer besteht ein gut gepflegtes Lückengebiß mit einigen gefüllten Zähnen und Hypoplasien an 3 1|1 3 und 3 2 1|1 2 3. Die fehlenden Kaueinheiten gingen durch Karies verloren. Im Fronzahngebiet des Unterkiefers befindet sich labial und lingual mäßiger Zahnsteinansatz von hellgelber Farbe und weicher Konsistenz. Das Zahnfleisch hat normales Aussehen; pathologische Taschen sind nicht vorhanden. Ebenso ist keine Lockerung der Zähne festzustellen.

Zahnschema:

	1g	f	f		g									f	1g		
R	8	7	6	5	4	3	2	1	|	1	2	3	4	5	6	7	8	L
	8	7	6	5	4	3	2	1	|	1	2	3	4	5	6	7	8	
	g	g	f					g							f	f	f	

Zeichenerklärung: f = fehlt, g = gefüllt, 1 = leicht erkrankt.

Röntgenbefund: Negativ und Positiv zeigen keinen Weichteilschatten. Der Zahnstein ist nur schwach angedeutet. Die äußerst dünne Corticalis des Limbus alveolaris scheint im Abzug an den verhältnismäßig breiten Septen unterbrochen, im Negativ ist sie jedoch, wenn auch nur als ganz feines Band, gegen die Spongiosa abgegrenzt. Der Film ist etwas überbelichtet und kann deshalb leicht irreführen. An der fast strukturlosen Spongiosa lassen sich keine einzelnen Knochenbälkchen erkennen. Im Periodontium sind bis auf eine leichte Verdickung an der Wurzelspitze des wurzelbehandelten $\overline{1}$ keine Besonderheiten zu beobachten. Die mediale Corticalis dieses Zahnes und das untere Drittel der distalen scheinen in ihrem Verlauf gestört und sich zu einer „Corticalis cribrosa" (W e s k i) umgewandelt zu haben, da die kompakte Lamelle auch im Negativ an einzelnen Stellen unterbrochen ist und die Spongiosa freiliegt; außerdem ist hier die mediale Corticalis, entgegen dem üblichen Befund, dünner als die distale. Der Prozeß geht wahrscheinlich vom apikalen Paradentium aus. Vielleicht stellt auch die starke Röntgendurchlässigkeit des Limbusanteils schon eine pathologische Veränderung dar. Den Beweis dafür müßte ein nach Jahren angefertigtes Röntgenbild erbringen, unter der Voraussetzung, daß der Zahnstein nicht entfernt wird.

3. Fall.

Herr H. K. Alter: 25 Jahre.

Anamnese: Der Patient berichtet, daß er bis vor kurzem an einer hartnäckigen Zahnfleischentzündung gelitten habe, die ihn besonders durch häufiges Zahnfleischbluten belästigt habe. Seit dem 19. Mai, also seit etwa 3 Wochen, werde ihm täglich eine Ampulle Vitamin C Merck injiziert, worauf die Gingivitis sehr schnell zurückgegangen sei, während frühere Zahnfleischätzungen nicht zum Ziele geführt hätten. Im übrigen neige er zu starkem Zahnsteinansatz. Die letzte Zahnreinigung liege 3 Monate zurück.

Klinischer Befund: Der Patient ist sehr groß, schmal und blaß. Eine internistische Untersuchung verlief nach seinen Angaben ergebnislos. Das Gebiß ist in gutem Zustand und zeigt wenig Kariesanfälligkeit. Ober- und Unterkiefer tragen geschlossene Zahnreihen. Die Mundschleimhaut ist gut durchblutet und sichtbar gegen das Zahnfleisch abgegrenzt. Lingual und labial der unteren Frontzähne und Prämolaren befinden sich mäßige Mengen eines dunkelbraunen Zahnsteins; eine Gingivitis besteht nicht. Die Zahnfleischtaschen zeigen durchgehend im Bereiche der Kalkablagerungen 2 mm Tiefe. Lockerung der vier unteren Frontzähne ist ganz schwach angedeutet.

Zahnschema:

	l	g	g					l		l					g	g	f	
R	8	7	6	5	4	3	2	1	|	1	2	3	4	5	6	7	8	L
	8	7	6	5	4	3	2	1	|	1	2	3	4	5	6	7	8	
	f	g					I	I		I	I					Kr.	f	
							II	II		II	II							

Zeichenerklärung: f = fehlt, g = gefüllt, l = leicht erkrankt,
I—V = Lockerungsgrade, Kr. = Krone.

Röntgenbefund: Der Zahnstein ist im Negativ als zarter Schatten gegen den Schmelz abgegrenzt und sitzt dem Zahnfleisch unmittelbar auf. Zwischen Zahnfleisch und Schmelz läßt sich ein dünner Spalt erkennen, die Zahnfleischtasche, deren Boden bis zur Schmelzzementgrenze reicht. Die medialen Periodontalräume weisen marginal eine geringe trichterförmige Erweiterung von etwa ½ mm Breite und 2 mm Tiefe auf. Auf dieser Strecke, wie auch auf der Alveolarkuppe fehlt die corticale Lamelle. Die Spongiosa im Limbus von $\overline{2|}$ ist etwas verschwommen und unscharf, einzelne Knochenbälkchen sind nicht zu erkennen. Wir finden hier die ersten Zeichen einer Knocheneinschmelzung, wobei der Limbus zwar noch seine ursprüngliche Höhe beibehalten hat, aber, wie die starke Strahlendurchlässigkeit zeigt, an Kalksalzen ärmer geworden ist. In den tieferen Septenteilen ist die wagerechte Struktur gut ausgebildet.

4. Fall:

Fräulein M. H. Alter: 22 Jahre.

Anamnese: o. B.

Klinischer Befund: Die Patientin ist mittelgroß und von gesundem Aussehen. Ihre Mundhöhle macht einen wenig gepflegten Eindruck. Es sind zahlreiche kariöse Zähne vorhanden. Die unteren Frontzähne sind lingual von großen Zahnsteinmassen fast vollständig bedeckt, labial sind die Kalkmengen etwas geringer. Es besteht eine hochgradige Gingivitis calculosa und ein starker Fötor ex ore. Subjektive Beschwerden bezüglich des Zahnfleisches sind nicht vorhanden. Es ist eine geringe Taschenvertiefung, aber keine Lockerung der Zähne zu verzeichnen.

Zahnschema:

	l	l	l	s	l			l		l	l	l	W	f	l	l	f	
R	8	7	6	5	4	3	2	1	|	1	2	3	4	5	6	7	8	L
	8	7	6	5	4	3	2	1	|	1	2	3	4	5	6	7	8	
	i.D.	l	s		l										gl		i.D.	

Zeichenerklärung: f = fehlt, g = gefüllt, l = leicht erkrankt,
s = schwer erkrankt, W = Wurzel, i.D. = im Durchbruch.

Röntgenbefund: Die Periodontalspalten zeigen keine pathologische Veränderung und der Limbus alveolaris ist glatt und scharf begrenzt. Im Frontzahngebiet, wo etwa 2 mm vom Knochen entfernt große Kalkschuppen dem Zahnhals aufsitzen, ist der Alveolarrand allerdings etwas nach apikal abgesunken und der Corticalisabschluß fehlt. Im Prämolaren- und Molarenbereich finden wir ihn in normaler Höhe und mit gut ausgebildeter Corticalis versehen. Nur die Zeichnung der marginalen Septenanteile zwischen dem ersten und zweiten Molaren rechts und links ist unklar, zwischen |6 und |7 hat der Limbus eine flache Eindellung; diese pathologische Veränderung läßt sich mit den tiefzerstörten ersten Molaren in Zusammenhang bringen, deren Kavitäten einen idealen Sammelplatz für Speisereste und Bakterien bilden. Die Spongiosa der Frontzahnsepten ist kleinmaschig mit rundlichen Markräumen, im Seitenzahnbereich sind die Knochenbälkchen spärlicher und die Maschen haben eine mehr ovale Form.

5. Fall:

Herr J. L. Alter: 25 Jahre.

Anamnese: o. B.

Klinischer Befund: Der Patient, ein kräftiger Mann, wurde aus der chirurgischen Klinik zur Zahnbehandlung überwiesen. Ober- und Unterkiefer zeigen geschlossene Zahnreihen mit einigen leicht erkrankten Zähnen. Es besteht ein tiefer Überbiß. Die unteren Frontzähne weisen besonders lingual in der Gegend der Caruncula salivalis mäßige Kalkablagerungen auf, auch labial sind sie, nur in geringerem Grade, zu finden. Dementsprechend ist das Zahnfleisch des Mundvorhofes klinisch gesund, während lingual eine Gingivitis calculosa besteht. Die Interdentalpapillen füllen die Zahnzwischenräume gut aus. Taschen und Konkremente fehlen.

Zahnschema:

		l	l														l	
R	8	7	6	5	4	3	2	1	|	1	2	3	4	5	6	7	8	L
	8	7	6	5	4	3	2	1	|	1	2	3	4	5	6	7	8	
		l	f	g	l											f		

Zeichenerklärung: f = fehlt, g = gefüllt, l = leicht erkrankt,

Röntgenbefund: Der röntgenologische Befund entspricht dem klinischen. Als feiner Schatten liegt der Zahnstein ungefähr ½—1 mm oberhalb des Knochenrandes, die Zahnfleischdecke ist also verhältnismäßig dünn. Der Limbus alveolaris zeigt durchgehend die gleiche Höhe und einen ziemlich breiten Kompaktasaum. Die Spongi-

osa ist dicht und sehr feinmaschig, eine deutliche Struktur der Knochenbälkchen ist nicht zu erkennen.

6. Fall:

Frau E. F. Alter: 31 Jahre.

Anamnese: o. B.

Klinischer Befund: Es handelt sich um eine große, kräftige Frau von blasser Gesichtsfarbe. Im Oberkiefer fehlen einige Zähne, die restlichen sind gefüllt oder nur leicht erkrankt. An den unteren Frontzähnen findet sich mäßiger Zahnsteinansatz, der eine Gingivitis marginalis hervorgerufen hat. Die Tiefe der Zahnfleischtaschen beträgt an den befallenen Stellen etwa 2 mm. Das übrige Zahnfleisch und die Mundschleimhaut sind gesund und gut durchblutet. Die Zähne sind nicht über das physiologische Maß hinaus beweglich.

Zahnschema:

		l	W	f		l	l	lg				g		f				g	lg	
R	8	7	6	5	4	3	2	1	|	1	2	3	4	5	6	7	8	L
	8	7	6	5	4	3	2	1	|	1	2	3	4	5	6	7	8	
	l	g	f	g		2	2	2		2	2	2			gl	g			

Zeichenerklärung: f = fehlt, g = gefüllt, l = leicht erkrankt,
W = Wurzel, 1—7 = Taschentiefe in mm.

Röntgenbefund: Der Zahnstein, besonders aber die Konkremente, werfen gut sichtbare Schatten. Die Corticalis der schmalen Septen und des Alveolarrandes ist scharf begrenzt und stellt eine einheitliche, röntgenundurchlässige, feine Linie dar, die nur zwischen $\overline{1}\,\overline{2}$ am Limbus eine Unterbrechung aufweist. An dieser Stelle scheinen die Konkremente dem Knochen unmittelbar aufzusitzen; die distale Corticalis von $\overline{1}$ steht noch in ihrer ursprünglichen Höhe, während die mediale von $\overline{2}$ um etwa 1 mm gesunken ist. Es setzt hier auch schon eine Auflockerung der Spongiosamaschen ein, die trotz der geringen Breite dieses Septums im Vergleich mit den Maschen der übrigen deutlich zu erkennen ist.

7. Fall:

Herr K. Sch. Alter: 30 Jahre.

Anamnese: o. B.

Klinischer Befund: Der Patient ist mittelgroß und in gutem Ernährungszustand. Das Gebiß ist wenig gepflegt. Im Oberkiefer befinden sich im Molarengebiet einige Wurzeln und tief zerstörte Zähne. Der Unterkiefer dagegen ist voll bezahnt und auffallend karies-

resistent; nur ⌈7 trägt eine Füllung. Die Unterkieferfrontzähne sind labial wie lingual von großen Mengen braunen Zahnsteins überzogen. Das Zahnfleisch ist stark gerötet und livide verfärbt; die Interdentalpapillen zwischen den vier unteren Schneidezähnen tropfenförmig verdickt, bei Berührung leicht blutend, aber nicht schmerzhaft. Durch diese Wucherung des Zahnfleisches wird eine stärkere Taschenvertiefung vorgetäuscht. Die Zähne besitzen ihre normale Kaufestigkeit.

Zahnschema:

		s	f	s									W	W	f	W	l	
R	8	7	6	5	4	3	2	1	|	1	2	3	4	5	6	7	8	L
	8	7	6	5	4	3	2	1	|	1	2	3	4	5	6	7	8	
																g		

Zeichenerklärung: f = fehlt, g = gefüllt, l = leicht erkrankt, s = schwer erkrankt, W = Wurzel.

Röntgenbefund: Die Konkremente sind für die Strahlen wenig durchlässig und überall als kleine Klümpchen zu finden, der Zahnstein ist im Abzug nur als schwacher Schatten angedeutet. Die Bilder der einzelnen Limben weisen geringe Unterschiede auf. An den Frontzähnen besitzt nur noch die Kuppe zwischen 2 1⌋ eine voll ausgebildete Corticalis. An den übrigen Alveolarrändern ist sie ihrer Kalksalze beraubt und erscheint nur im Negativ als ganz feiner Schatten. Die Spongiosazeichnung ist aufgelockert und unscharf, während sie in den tiefer gelegenen Partien eine große Dichte aufweist. Im Seitenzahnbereich sind sämtliche Corticalisabgrenzungen der Septen bis auf die zwischen 5 4⌋ abgebaut. An der distalen Seite von ⌈4 setzt die Auflösung der kompakten Lamelle gerade ein. Das Konkrement liegt aber hier nicht unmittelbar auf dem Knochen. Es zeigt sich an dieser Stelle vermutlich eine beginnende Vertikalatrophie, wie auch auf einigen Bildern der vorigen Fälle, diese beginnende Knochenannagung, die Sedgenidse „Initialstadium" der Paradentose, Jaccard „préparadentosique" nennt. Auffällig sind die Einschmelzungsherde zwischen ⌊5 6 und den Wurzeln von 6. Die Zähne selbst sind vollkommen gesund. Es sind scharf umrandete, rundliche Bezirke, deren Inneres noch undeutliche Knochenstruktur erkennen läßt, die auch von davor oder dahinter gelegener Spongiosa herrühren kann. Ich nehme an, daß es sich um beginnende paradentale Abszesse handelt. Zwischen ⌈5 6 steht das Konkrement in direkter Verbindung mit der Corticalis. Leichte Hyperzementosen haben die vermutlich schon einsetzende Verbreiterung der Periodontalräume ausgeglichen.

8. Fall:

Herr J. G. Alter: 23 Jahre.

Anamnese: o. B.

Klinischer Befund: Der Patient ist ein gesund aussehender, kräftiger Mann. Die Inspektion der Mundhöhle ergibt im Ober- und Unterkiefer ein ungepflegtes Lückengebiß mit einigen tief zerstörten Zähnen und Wurzeln. Im Unterkiefer lingual und labial, besonders aber an der vestibularen Seite der Frontzähne, sind reichliche Zahnstein- und Konkrementablagerungen vorhanden. Das Zahnfleisch zeigt das typische Bild einer Gingivitis calculosa: blaurotes, schwammiges Gewebe, das bei Berührung stark blutet. Schmerzen sind bisher nicht aufgetreten. Eine Lockerung der Zähne ist trotz der starken Kalkablagerungen und der heftigen Zahnfleischentzündung nicht zu bemerken.

Zahnschema:

		f	1	f	1	f	1							W		f	1	1	
R		8	7	6	5	4	3	2	1	|	1	2	3	4	5	6	7	8	L
		8	7	6	5	4	3	2	1	|	1	2	3	4	5	6	7	8	
		f		f												s	s	f	

Zeichenerklärung: f = fehlt, W = Wurzel, 1 = leicht erkrankt, s = schwer erkrankt.

Röntgenbefund: Die Weichteile und der supragingivale Zahnstein sind auch im Negativ nicht zu sehen, die Konkremente schwach angedeutet. Die Limben sämtlicher Paradentien erscheinen aufgelockert und im Sinne der Horizontalatrophie zerstört. Die kompakte Abgrenzung des Alveolarrandes fehlt völlig, auch über der reorganisierten Zahnlücke von $\overline{6}$. Auffallend ist die Osteoporose im Frontzahngebiet, die bei dem Alter des Patienten als pathologisch angesehen werden muß; zwischen $\overline{1,1}$ zeigt die Spongiosa nur im unteren Wurzeldrittel deutliche Struktur, dagegen ragt die Corticalis als schmaler Streifen bis kurz unter die Schmelzzementgrenze. Die Periodontalspalten der mittleren Schneidezähne sind in ihrem ganzen Verlauf mäßig verbreitert, die der übrigen Zähne weisen eine normale Weite auf.

9. Fall:

Herr K. P. Alter: 50 Jahre.

Anamnese: o. B.

Klinischer Befund: Der Patient ist ein kräftiger, gesund aussehender Mann. Der Oberkiefer ist vollkommen zahnlos; im Unterkiefer fehlen bis auf die ersten Praemolaren und den ersten

Molaren links sämtliche Backen- und Mahlzähne. Starker Zahnsteinansatz hat das aufgequollene Zahnfleisch, hauptsächlich lingual, um einige Millimeter zurückgedrängt. Die Papillen sind völlig geschwunden wie nach einer überstandenen ulcerösen Gingivitis. Etwa 4 mm der anatomischen Wurzel sind freigelegt; die Taschen zeigen auf Grund der atrophierten Gingiva nur eine Tiefe von 1—2 mm und sind reichlich mit Konkrementen und Detritus angefüllt. Auf Druck entleert sich wenig gelbliches Exsudat. Die Lockerung ist trotz des im übrigen ungünstigen klinischen Bildes auffallend gering, nur die vier Schneidezähne sind II. Grades gelockert.

Zahnschema:

	f	f	f	f	f	f	f	f		f	f	f	f	f	f	f	f
R	8	7	6	5	4	3	2	1	|	1	2	3	4	5	6	7	8 L
	8	7	6	5	4	3	2	1	|	1	2	3	4	5	6	7	8
	f	f	f	f			II	II		II	II			f		f	f

Zeichenerklärung: f = fehlt, I—V = Lockerungsgrade.

Röntgenbefund: Durch die Zahnsteinmassen erscheinen die Zähne stark verbreitert, man kann jedoch ihre ursprüngliche Breite gut von den Kalkmengen unterscheiden, die sich bis zum Alveolarrand verfolgen lassen.. Der Limbus alveolaris ist horizontal gesunken; nur das untere Drittel der Wurzeln ist noch im Knochen verankert. Zwischen $\overline{1|1}$ ist die Randzeichnung des Alveolarrandes deutlich muldenförmig mit der Einsenkung in der Mitte des Septums und scharf begrenzt, der Corticalisabschluß ist jedoch aufgelöst. Die anderen Limben zeigen die gleiche Form, nur undeutlicher, an einigen Stellen ist der Verlust an Kalksalzen ungleichmäßiger, jedoch ragt überall die Kompakta der Alveole höher hinauf als die Spongiosa der Septen. Die Periodontalräume sind nur marginal geringfügig erweitert und mit Konkrementen angefüllt, besonders distal von $\overline{1}$. Die verhältnismäßig geringe Beweglichkeit der Zähne ist wohl auf die Horizontalatrophie, die geringe Verbreiterung der Periodontalräume und auf die gleichmäßig dichte Septencorticalis zurückzuführen.

Nachtrag: Bei dem Patienten wurde eine gründliche Zahnreinigung durchgeführt, worauf die Zähne innerhalb von vier Wochen merklich gefestigt wurden.

10. Fall:

Herr C. Sch. Alter: 41 Jahre.

Aus der Anamnese geht hervor, daß der Vater des Patienten seit seinem 50. Lebensjahre an Paradentose gelitten hat. Der Patient

selbst erkrankt häufig an Rheumatismus in der linken Schulter und an Erkältungen. Alle vier bis fünf Wochen treten nach seinen Angaben am Zahnfleisch der unteren Frontzähne ziehende Schmerzen auf, gleichzeitig werden die Zähne locker und wandern, worauf auch der jetzt bestehende Engstand der unteren Frontzähne zurückzuführen ist.

Klinischer Befund: Der Patient ist mittelgroß, kräftig und von gesundem Aussehen. Ober- und Unterkiefer tragen ein Lückengebiß (es fehlen die ersten Molaren und der rechte untere Weisheitszahn). Vier Zähne tragen Füllungen, die übrigen sind gesund. Zahnstein und Konkremente sind reichlich vorhanden, hauptsächlich im Bereich der Drüsenausführungsgänge. Das Zahnfleisch der unteren Frontzähne bietet das Bild einer „Gingivitis ulcerosa chronica" (Gottlieb) mit starker Entzündung, Papillenschwund, geringer Taschentiefe — hier etwa 2—3 mm — und periodenweise auftretenden ziehenden Schmerzen. Die Zähne haben augenblicklich normale Kaufestigkeit.

Zahnschema:

			f	g	g		l								f			
R	8	7	6	5	4	3	2	1	|	1	2	3	4	5	6	7	8	L
	8	7	6	5	4	3	2	1	|	1	2	3	4	5	6	7	8	
	f														f	g	g	

Zeichenerklärung: f = fehlt, g = gefüllt, l = leicht erkrankt,

Röntgenbefund: Zahnstein und Konkremente geben gut sichtbare Schatten, die in Höhe des Zahnfleischrandes stufenförmig absetzen und sich dann als etwas schmalere, unregelmäßige Streifen bis zum Knochenansatz verfolgen lassen. Der Limbus alveolaris ist nur wenig gesunken, aber unregelmäßig und zerklüftet, sein Corticalisabschluß fehlt. Die Spongiosa des marginalen Randes ist stark strahlendurchlässig, deshalb scheinen die Corticalisenden der Alveolen an einzelnen Stellen des Positivs höher hinaufzuragen als die Spongiosa. Der distale Periodontalspalt des mittleren unteren Schneidezahnes rechts ist marginal mäßig verbreitert. Im allgemeinen jedoch erscheint das Bild der rechten Seite günstiger als das der linken. Der Limbus von $\overline{23}$ ist zwar etwas nach apikal zu verschoben, besitzt aber noch einen, wenn auch sehr dünnen, kompakten Rand und verhältnismäßig gut ausgebildete Spongiosabälkchen. Die erhaltenen Markräume sämtlicher Septen lassen eine deutlich längliche Form erkennen mit wagerecht gestellten Knochenbälkchen.

11. Fall:

Herr J. W. Alter: 53 Jahre.

Aus der Anamnese ist bemerkenswert, daß der Vater des Patienten an einer Paradentose gelitten hat. Über seine eigene Erkrankung kann er keine Angaben machen, da er erst durch die hochgradige Lockerung einiger Zähne darauf aufmerksam geworden ist und deshalb in die Klinik zur Behandlung kam. Schmerzen sind angeblich nicht aufgetreten.

Klinischer Befund: Der Patient ist ein großer kräftiger Mann. Die Mundhöhle befindet sich in einem sehr verwahrlosten Zustand. Auffällig ist dabei die geringe Kariesanfälligkeit. Einige Zähne weisen starke Abrasionen auf, andere dagegen sind noch mit hohen Höckern versehen. Das Zahnfleisch ist durch den Reiz der überall reichlich zu findenden Detritus-, Zahnstein- und Konkrementansammlungen hochgradig entzündet. Auf Druck entleert sich aus einigen Taschen, deren Tiefe sehr unterschiedlich ist, ein dünnflüssiges, eitriges Exsudat. Entsprechend den Taschentiefen weichen auch die Lockerungsgrade stark voneinander ab.

Zahnschema:

	f	III	III	I	V	I	I	II		II	II	I			I	W	f	
R	8	7	6	5	4	3	2	1	|	1	2	3	4	5	6	7	8	L
	8	7	6	5	4	3	2	1	|	1	2	3	4	5	6	7	8	
	V	II	I	f			II	f		V	II				II	III	III	

Zeichenerklärung: f = fehlt, W = Wurzel, I—V = Lockerungsgrade.

Röntgenbefund: Der Röntgenstatus zeigt wie der klinische Befund eine ausgeprägte Paradentose, z. T. mit Horizontal-, zum Teil mit Vertikalatrophie. Die V. Grades gelockerten Zähne $\underline{4}|$ und $|\overline{1}$ sind vollständig von Knochen entblößt. Am günstigsten ist der Befund im Prämolarenbereich mit Ausnahme der rechten oberen Kieferhälfte, wo trotz des Knochenschwundes keine Lockerung feststellbar ist; es handelt sich hier, wie auch im oberen Frontzahngebiet und in der Molarengegend des Unterkiefers, wo die Zähne noch verhältnismäßig fest verankert erscheinen, um eine horizontale Atrophie. Der Limbus alveolaris verläuft in einer stark ausgezackten, unregelmäßigen Linie; seine Corticalis ist überall der Auflösung anheimgefallen, die Spongiosabälkchen verwischt. Eine Osteoporose der noch gut ausgebildeten Spongiosa der tieferen Septenanteile ist jedoch nicht zu beobachten. Die Konkremente sind an den meisten Zähnen als feine Linien oder vorspringende Schuppen bis zum Alveolarrand zu verfolgen. $\underline{4}|$ und $|\overline{1}$ sind bis zum Apex von ihnen eingehüllt. Diese Feststellung im Röntgenbild wurde bei der Extraktion dieser Zähne bekräftigt. Es mögen bei dem Patienten verschiedene

Faktoren an der Entstehung des Krankheitsbildes mitgewirkt haben: 1. die konstitutionelle Disposition, die er vom Vater geerbt hat, 2. die unausgeglichenen Artikulationsverhältnisse (starke Abrasionen und hohe Höcker nebeneinander), 3. die mangelhafte Mundpflege und die damit verbundenen weichen Beläge und Kalkniederschläge. Diese Faktoren und die Weskischen Angaben über das Gebundensein der Horizontal und Vertikalatrophie an die Dicke des umgebenden Knochens, lassen die Buntheit dieses klinischen und röntgenologischen Befundes verständlich erscheinen.

Zusammenfassung.

In dem Distrikt, dem das Untersuchungsmaterial entnommen wurde, findet man, vornehmlich bei der Landbevölkerung, bei der die Mundhygiene immer noch viel zu wünschen übrig läßt, einen hohen Prozentsatz von Paradentoseerkrankungen entzündlichen Ursprungs. Bei den meisten, selbst jugendlichen Patienten mit starken Kalkablagerungen an den Zähnen und Zahnfleischentzündung sind die Zähne, insonderheit die der unteren Front, mehr oder minder beweglich. Bei der Auswahl der Fälle habe ich mich absichtlich darauf beschränkt, solche ohne oder mit nur geringer klinisch feststellbarer Lockerung röntgenologisch zu untersuchen. Das Material ist leider nicht umfangreich genug, um ein endgültiges Urteil darüber abgeben zu können, vor allen Dingen müßte man die Patienten über mehrere Jahre hinaus beobachten bei Belassen der gleichen Mundverhältnisse, was aber aus naheliegenden Gründen nur bei denen möglich wäre, die eine Behandlung ablehnten. Von den 10 untersuchten Patienten — mit Ausnahme des Normalfalles — zeigten 5 wenig Kariesresistenz, bei der anderen Hälfte war trotz der zum Teil sehr schlechten Mundpflege die Kariesanfälligkeit gering. Ob aber bei einer Paradentose Kariesimmunität besteht und eine floride Karies wiederum eine Paradentose ausschließt, kann ich nach meinen Ergebnissen nicht unbedingt behaupten, gewisse Zusammenhänge mögen bestehen, lassen sich aber aus den wenigen Fällen und bei den geringen paradentotischen Erscheinungen der meisten nicht herauslesen. Taschenvertiefung fand ich bei 8 Patienten; Lockerung einzelner Zähne bei 2. Bei einer Anzahl von Paradentien ließen sich die Konkremente im Röntgenbild bis zum Knochen verfolgen, sie schienen ihm unmittelbar aufzusitzen. Bei zwei V. Grades gelockerten Zähnen umfaßten sie die Wurzel vollständig; diese Beobachtung, die ich auf Grund des Röntgenbildes machte, fand ihre Bestätigung nach der Entfernung der betreffenden Kaueinheiten. Ich muß daher die Ansicht von Hruska, Naeslund und Fleisch-

mann, die behaupten, der Taschenboden sei stets frei von Kalkabsonderungen, ablehnen und die Meinung von Gottlieb, Orban, Brammer und Peschtrich vertreten. In 9 Fällen fand ich den Corticalisabschluß des Limbus alveolaris unterbrochen oder ganz zerstört; eine ausgesprochene Osteoporose, wie sie Sedgenidse als Regel angibt, konnte ich nur einmal beobachten, allerdings war in den meisten Fällen die Spongiosa der befallenen Septen mehr aufgelockert als die der gesunden, die Größe der Maschen jedoch die gleiche. Eine gewisse Abhängigkeit des Knochenschwundes von der Menge des Zahnsteins und dem Grade der Zahnfleischentzündung läßt sich nicht bestreiten. Man muß nur in allen Fällen die Widerstandskraft des Körpers gegenüber den schädigenden Einflüssen in Rechnung stellen. Da diese bei jedem verschieden ist, kann man nie von vornherein sagen, daß eine chronische Gingivitis stets einen Knochenschwund nach sich ziehen muß und dieser von der Stärke der Entzündung abhängt. In den meisten Fällen jedoch führt selbst geringer Zahnsteinansatz mit einer chronischen Gingivitis zu nachhaltigen Schädigungen des Limbus alveolaris und damit früher oder später zu einer Paradentose und dieser Zustand läßt sich dann im Röntgenbild zuerst nachweisen, lange vor Eintritt des typischen klinischen Paradentosebildes.

Herrn Professor Dr. Fliege danke ich für die mir gestellte Aufgabe und das überlassene Material, Herrn Dozent Dr. von Reckow für seine freundlichen Ratschläge.

1. Fall.
Gesunde Paradentien.

genförmige
ordnung der
ochen-
bälkchen



glatter, gleichmäßig verlaufender Limbus alveolaris mit gut ausgebildeter Corticalis.

7 6 5 4 3 | 3 4 5 6 7

rechts



links

leichte Hyperzementosen

2 1 | 1 2





8 7 6 | | 6 7 8

2. Fall.
Stark strahlendurchlässiger Limbus alveolaris.

rechts

geringe Verbreiterung desPeriodontalspaltes im apikalen Drittel.



links

geringe Dichte der marginalen Septenanteile.

2 1 | 1 2

3. Fall.
Beginnende Knocheneinschmelzung.

geringfügige trichterförmige Erweiterung des Periodontalraumes (ebenso medial von $1_{|}\bar{1}$) u. Fehlen der Corticalis.



2 1 1 2

4. Fall.
Geringe Horizontalatrophie zwischen den ersten und zweiten Molaren.

rechts



beginnender Knochenabbau

8 7 6 5 4



links

beginnender Knochenabbau

4 5 6 7 8

5. Fall.
Normaler Limbus alveolaris.

rechts

schwach angedeuteter Zahnsteinansatz.



links

2 1 1 2

6. Fall. Beginnender Knochenabbau bei $\overline{1\ 2}$.



$\overline{2\ 1\ 1\ 2}$

7. Fall. Schwund der Corticalis des Limbus alveolaris und geringe Auflockerung seiner Spongiosa.





beginnende Vertikalatrophie.

scharf begrenzte Einschmelzungsherde.

$\overline{7\ 6\ 5\ 4\ 3}$ | $\overline{4\ 5\ 6\ 7}$



$\overline{1\ 2}\ \overline{1\ 2}$

8. Fall. Ausgeprägte Osteoporose im Frontzahngebiet u. Verlust der Limbencorticalis.



7 $\overline{5\ 4}$

starke Osteoporose.

rechts

beginnende Horizontalatrophie.

$\overline{3\ 2\ 1\ 1\ 2}$



$\overline{4\ 5}\ 6\ 7$

links

9. Fall. Hochgradige Horizontalatrophie.

links

ahnstein und Konkremente, die die
ähne stark verbreitern.



rechts

muldenförmige Einsenkung
des Septums.

2 1 1 2

10. Fall. Mäßige Horizontalatrophie.

Unregelmäßiger Limbus
alveolaris mit aufge-
lockerter Spongiosa.

rechts



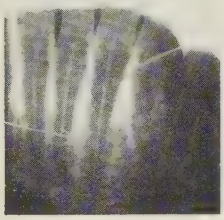

Zahnstein und
Konkremente.

links

3 2 1 1 1 1 2 3

1. Fall. Ausgedehnte Paradentose mit horizontalem u. vertikalem Knochenschwund.

2 1 1 2

ist vollstän-
ig von Knochen
ntblößt u. von
Konkrementen
eingehüllt.



6 5 4 3 2





5 6

Zahn-
Kno-
chen-
tasche

8 7 6



2 1 2



6 7 8

Literaturangabe.

Adler, Carl: Beitrag zur röntgenologischen Untersuchung der Spongiosa des Unterkiefers. Schweizer Monatsschr. für Zahnhlk. 1929. S. 593.

Arkövy: Diagnostik der Zahnkrankheiten. Stuttgart 1885.

Back, Heinrich: Untersuchungen über die Ätiologie der chronischen Alveolarpyorrhoe und Versuch einer kausalen Therapie. Zeitschr. für Stom. 1930. S. 1087.

Baedecker: vgl. Peschtrich, W.: Die ätiologische Bedeutung der Konkremente für die Paradentitiden. Ing.-Diss. Leipzig 1934.

Balters, Wilhelm: Leitfaden der zahnärztlichen Röntgenkunde. Berlin 1925.

Bauchwitz, Max: Veränderungen der Zahnpulpa und des Paradentiums bei Paradentose. Zahnärztl. Rundschau 1932. H. 11. H. 30. H. 31.

Bauer, W.: Über die Ursachen der Paradentitis. Schweizer Monatsschr. für Zahnhlk. 1934. S. 390.

Becks, Hermann: Zur Frage der Taschenbildung. Paradentium 1930. S. 137.

Becks, Hermann: What factors determine the early stage of paradentosis (pyorrhea)? The Journal of the American Dental Association 1931. H. 5. S. 922.

Brammer: Histologische Untersuchungen chronisch entzündlicher Prozesse des Paradentiums. Deutsche Zahnhlk. H. 64. Leipzig 1925.

Brammer: Histologische Untersuchungen über Konkrementbildungen, insonderheit bei sogenannter Alveolarpyrrhoe. Deutsche Monatsschr. für Zahnhlk. 1926. S. 177.

Broderick, F. W.: The importance of simple marginal gingivitis from commencing pyorrhea. Brit. Dent. 1930. H. 14. S. 783.

Euler, H.: Der „Epithelansatz“ in neuerer Beleuchtung. Eine vergleichende anatomische und klinische Betrachtung. Vierteljschr. für Zahnhlk. 1930. S. 103.

Faulhaber, Bernhard und Neumann, Robert: Das Röntgenbild als diagnostisches Hilfsmittel. Berlin 1930.

Feiler, Erich: Das Röntgenbild bei Alveolarpyorrhoe. Deutsche Zahnhlk. 1921. H. 5. S. 43.

Fleischmann und Gottlieb, B.: Beiträge zur Histologie und Pathogenese der Alveolarpyorrhoe. Oesterreichische Zeitschr. für Stom. 1920.

Gottlieb, B.: Zur Ätiologie und Therapie der Alveolarpyorrhoe. Oester. Zeitschr. für Stom. 1920.

Gottlieb, B.: Der Epithelansatz am Zahn. Deutsche Monatsschr. für Zahnhlk. 1921. H. 5.

Gottlieb, B. und Orban, Balint: Zahnfleischentzündung und Zahnlockerung. Berlin 1933.

Groß, Hermann: Zur Genese der vertieften Zahnfleischtasche. Paradentium 1930. H. 3. S. 70.

Häupl, Karl: Die chronische Zahnfleischentzündung und ihre Folgewirkungen, ihre Pathologie und Therapie. Zeitschr. für Stom. 1935. S. 321.

Häupl, Karl: Zur Kenntnis der marginalen Paradentitis. Schweizer Monatsschr. für Zahnhlk. 1927. S. 166.

Held: Neue Auffassung der Ätiologie und Pathogenie der Paradentose. Paradentium 1934. H. 7. S. 147.

Held: Les paradentoses dans la pratique courante. Schweizer Monatsschr. für Zahnhlk. 1935. S. 1014 und 1091.

Hruska, Arthur: Kritische Beleuchtungen der Zahnlockerungstheorien. Zahnärztl. Rundschau 1934. H. 33. S. 1319.

Jaccard, René: Terminologie des Pyorrhées. Schweizer Monatsschr. für Zahnhlk. 1930. H. 11. S. 661.

Jaccard, René: Gencives saignantes et dents branlantes. Schweizer Monatsschr. für Zahnhlk. 1934 S. 123.

Köhler und Orban, B.: Die physiologische Zahnfleischtasche, Epithelansatz und Epitheltiefenwucherung. Zeitschr. für Stom. 1924. H. 6.

Kölliker, A.: Die normale Resorption des Knochengewebes und ihre Bedeutung für die Entstehung der typischen Knochenformen. Leipzig 1873.

Lang, F. J.: Zur Kenntnis des Knochenschwundes und Anbaus bei der bisher als Alveolarpyorrhoe be-

zeichneten Paradentitis. Vierteljschr. für Zahnhlk. 1923. H. 4. S. 489.

Leisegang: vgl. Peschtrich, W.: Die ätiologische Bedeutung der Konkremente . . .

Loos, O. und Gabriel, G.: Die Röntgendiagnostik und Therapie in der Zahnhlk.

Naeslund: Neue Gesichtspunkte über die Bedeutung des Zahnsteins für das Entstehen der Alveolarpyorrhoe. Korrespondenzblatt für Zahnärzte 1927.

Neumann, Robert und Faulhaber, B.: Das Röntgenbild als diagnostisches Hilfsmittel. Berlin 1930.

Orban, B. und Köhler: Die physiologische Zahnfleischtasche, Epithelansatz und Epitheltiefenwucherung. Zeitschr. für Stom. 1924. H. 6.

Orban, B. und Gottlieb, B.: Zahnfleischentzündung und Zahnlockerung. Berlin 1933.

Parma, C.: Zahnärztliche Röntgendiagnostik. Berlin und Wien 1929.

Peschtrich, Walter: Die ätiologische Bedeutung der Konkremente für die Paradentitiden, insbesondere für die Alveolarpyorrhoe und Schmutzpyorrhoe. Ing.-Diss. Leipzig 1934.

Port-Euler: Lehrbuch der Zahnheilkunde. 5. Auflage.

Praeger, Wolfgang: Das intraorale Röntgenbild. München 1936.

Pritschard: vgl. Peschtrich, W.

Radmann: Über die Frühbehandlung der Paradentose. Zahnärztl. Rundschau 1934. S. 1283.

Reinhardt, G. und Siegmund, H.: Die Umbauvorgänge im Alveolarfortsatz bei Fällen von menschlicher Ostitis fibrosa und ihre Beziehungen zur Paradentose. Paradentium 1934. S. 133.

Rigg: vgl. Peschtrich, W.

Römer, O.: Paradentitis und Periostitis alveolaris. J. Scheffs Handbuch der Zahnhlk. 3. Aufl. 2. Bd. Abt. I. S. 535. Wien und Leipzig 1909.

Sedgenidse, G. A.: Die Frühdiagnostik der Pyorrhea alveolaris mittels Röntgenstrahlen. Fortschr. auf dem Gebiete der Röntgenstr. 1929. S. 1054.

Sedgenidse, G. A.: Röntgendiagnostik der Paradentitis. Zeitschr. für Stom. 1932. S. 1546.

Siegmund, H. und Reinhardt, G.: Die Umbauvorgänge im Alveolarfortsatz bei Fällen von menschlicher Ostitis fibrosa und ihre Beziehungen zur Paradentose. Paradentium 1934. S. 133.

Wedl, C.: Über Gefäßknäuel im Zahnperioste. Virch. Archiv für path. Anatomie und Physiologie und für klin. Medizin Bd. 85. 1881.

Weski, Oskar: Mikroskopische-röntgenologische Studien aus dem Gebiete der Kieferpathologie. Deutsche Monatsschr. für Zahnhlk. 1914.

Weski, Oskar: Die chronischen marginalen Entzündungen des Alveolarfortsatzes mit besonderer Berücksichtigung der Alveolarpyorrhoe. Vierteljschr. für Zahnhlk. 1921. H. 1. S. 3. 1922. H, 1, S, 1,

Weski, Oskar: Normo- und Patho-Physiologie der sogenannten Wurzelhaut. (Autorreferat). Schweizer Monatsschr. für Zahnhlk. 1930. S. 716.

Younger: vgl. Peschtrich, W.

Lebenslauf.

Am 12. Juni 1914 wurde ich, Elsbeth Luise Auguste Schönenberg, als Tochter des Postinspektors Ernst Schönenberg und seiner Ehefrau Elsbeth, geb. Kirsch zu Steele/Ruhr geboren. Nach Besuch der Volksschulen in Steele und Liegnitz, des Lyzeums in Steele und des Oberlyzeums der Luisenschule in Essen erhielt ich 1933 das Zeugnis der Reife. Im April 1933 wurde ich als Studierende der Zahnmedizin an der Philipps-Universität zu Marburg immatrikuliert. Ich erhielt daselbst am 17. Nov. 1936 die Approbation als Zahnärztin. Ich bin deutsche Staatsangehörige und arischer Abstammung.

Meine akademischen Lehrer waren:
Baars, Baumann, Baur †, Boeminghaus, Dabelow, Dittler, Elbrecht, Fliege, Göppert, Grüneisen, Jakobshagen, Kestermann, Klewitz, Kretschmer, Kunzendorf, Loebell, Meerwein, Pfannenstiel, von Reckow, Rix, Ruete, Schrader, Seidel †, Strecker, Versé.

Elsbeth Schönenberg.